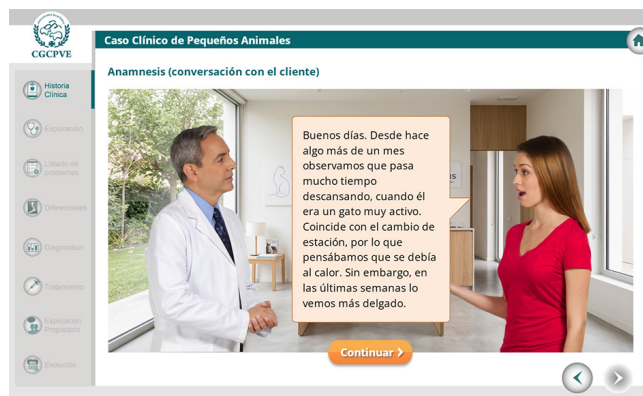


CASOS CLÍNICOS ONLINE



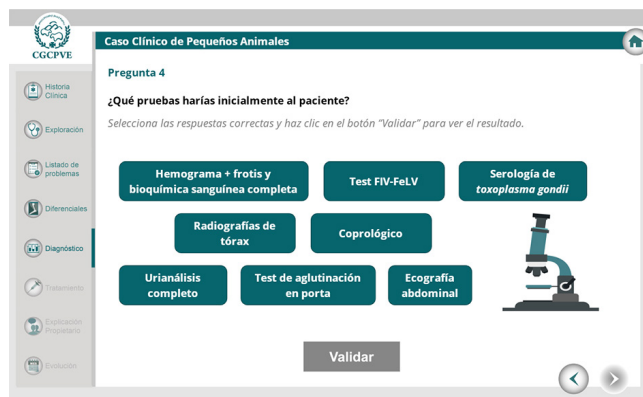
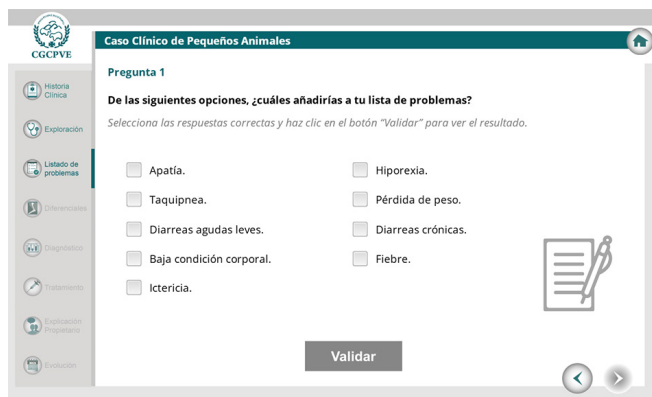
Nuevo caso clínico de Pequeños Animales en la plataforma de formación online de la Organización Colegial Veterinaria-OCV.

Recibimos en nuestra consulta a Dalsy, un gato común europeo, macho castrado, de 2 años y 3,2 kg que fue adoptado junto a su hermana hace 6 meses y que no tiene historia de enfermedades relevantes anteriores. Desde hace algo más de un mes los tutores observan que pasa mucho tiempo descansando, cuando él era un gato muy activo. En las últimas semanas lo ven más delgado. Desde hace una semana las heces son más blandas de lo habitual.



Tras realizar la exploración clínica, ¿qué añadirías a tu listado de problemas? ¿En cuáles de ellos concentrarás tu investigación? ¿Qué pruebas realizarías al paciente?

Sigue en detalle este caso para conseguir el diagnóstico de Dalsy y realizar las propuestas de tratamiento idóneas para este gato de la mano de **Adolfo Jiménez González**, del Servicio de Medicina Interna y Medicina General del Hospital Clínic Veterinari de la UAB.



AUTOR

Adolfo Jiménez González

- Graduado en Veterinaria por la Universidad de Murcia, completó parte de su formación en la Universidad de Santiago de Compostela y realizó prácticas tuteladas en la Universidad Católica de Córdoba (Argentina) en 2019.
- Desde 2022 forma parte del Hospital Clínic Veterinari de la Universidad Autónoma de Barcelona, donde ha trabajado en el servicio de Urgencias y actualmente en los servicios de Medicina Interna y Medicina General. Además, desde 2023 ejerce como profesor en la Facultad de Veterinaria de la UAB.
- Ha complementado su formación con un postgrado en Diagnóstico por Imagen (IFEVET) y diversas estancias en centros de referencia como Anicura Ars Veterinaria y Veterios. Es miembro del grupo de trabajo de Medicina Interna de AVEPA y actualmente se encuentra en proceso de acreditación en esta especialidad.

